https://doi.org/10.29001/2073-8552-2019-34-2-118-128
УДК 616.12-008.314-089.819.843-78:57.017]-092.9

CC BY 4.0

ОЦЕНКА ФУНКЦИОНАЛЬНЫХ СВОЙСТВ БИОЛОГИЧЕСКОГО ЧЕХЛА ДЛЯ ИМПЛАНТИРУЕМЫХ КАРДИОУСТРОЙСТВ, ИМПРЕГНИРОВАННОГО БИОАКТИВНЫМИ ВЕЩЕСТВАМИ, В ЭКСПЕРИМЕНТЕ НА КРУПНЫХ ЛАБОРАТОРНЫХ ЖИВОТНЫХ

Е.А. Артюхина[1], В.А. Васковский[1]*, А.А. Венедиктов[2], С.В. Евдокимов[3], С.С. Дурманов[4], И.А. Евтюшкин[4], В.В. Базылев[4], А.Ш. Ревишвили[1]

[1] Национальный медицинский исследовательский центр хирургии имени А.В. Вишневского Министерства здравоохранения Российской Федерации,
117997, Российская Федерация, Москва, ул. Большая Серпуховская, 27

[2] Общество с ограниченной ответственностью «Кардиоплант»,
440004, Российская Федерация, Пенза, ул. Центральная, 1

[3] ЗАО Научно-производственное предприятие «МедИнж»,
440004, Российская Федерация, Пенза, ул. Центральная, 1

[4] Федеральный центр сердечно-сосудистой хирургии Министерства здравоохранения Российской Федерации,
440071, Российская Федерация, Пенза, ул. Стасова, 6

Цель: определить функциональные свойства чехла с импрегнированными на него антибактериальными и гемостатическими препаратами, а также оценить биологическую безопасность и эффективность применения данного медицинского изделия в модели *in vivo* на крупных лабораторных животных (свиньях).

Материал и методы. В статье опубликованы первые результаты экспериментального исследования отечественного биологического чехла на основе внеклеточного коллагенового матрикса марки Bio-NEST для имплантируемых кардиоустройств, импрегнированного биоактивными веществами, в эксперименте *in vivo* на крупных лабораторных животных. В исследовании, проведенном в три хронологических этапа, произведены анализ и оценка безопасности, эффективности, гистологической совместимости биологического чехла при имплантации, реимплантации кардиоустройств с применением биоактивных веществ (антибактериальных, гемостатических и их комбинаций), а также в условиях созданной модели инфекционного заражения ложе импланта патогенной микрофлорой.

Результаты. Установлено, что использование экспериментального образца чехла безопасно для лабораторного животного, они биосовместимы, не вызывают воспалительной и иммунной реакции. Имплантация кардиоустройств в образце чехла позволяет предотвратить миграцию импланта, препятствуя развитию инфекционного воспаления его ложе при импрегнировании экспериментального чехла раствором рифампицина и аминокапроновой кислоты (АКК).

Ключевые слова:	биологический чехол, имплантация электрокардиостимулятора.
Конфликт интересов:	авторы заявляют об отсутствии конфликта интересов.
Прозрачность финансовой деятельности:	никто из авторов не имеет финансовой заинтересованности в представленных материалах или методах.
Для цитирования:	Артюхина Е.А., Васковский В.А., Венедиктов А.А., Евдокимов С.В., Дурманов С.С., Евтюшкин И.А., Базылев В.В., Ревишвили А.Ш. Оценка функциональных свойств биологического чехла для имплантируемых кардиоустройств, импрегнированного биоактивными веществами, в эксперименте на крупных лабораторных животных. *Сибирский медицинский журнал.* 2019;34(2): 118–128. https://doi.org/10.29001/2073-8552-2019-34-2-118-128

EVALUATION OF THE FUNCTIONAL PROPERTIES OF A BIOLOGICAL CASE FOR IMPLANTABLE CARDIAC DEVICES, IMPREGNATED WITH BIOACTIVE SUBSTANCES IN AN EXPERIMENT ON LARGE LABORATORY ANIMALS

Elena A. Artukhina[1], Valentin A. Vaskovskiy[1]*, Aleksej A. Venediktov[2], Sergej V. Evdokimov[3], Sergej S. Durmanov[4], Igor A. Evtjushkin[4], Vladlen V. Bazylev[4], Amiran Sh. Revishvili[1]

[1] A.V. Vishnevsky Institute of Surgery,
27, Bolshaya Serpukhovskaya str., Moscow, 117997, Russian Federation

[2] Company "Cardioplant",
1, Centralnaya str., Penza, 440004, Russian Federation

[3] ZAO NPP "MedEng",
1, Centralnaya str., Penza, 440004, Russian Federation

[4] Federal Center for Cardiovascular Surgery of the Ministry of Health of the Russian Federation,
6, Stasova str., Penza, 440071, Russian Federation

Aim. The purpose of the experimental study was to determine the functional properties of the case with antibacterial and hemostatic preparations impregnated on it, to assess the biological safety and the effectiveness of using this medical device in an *in vivo* model on large laboratory animals (pigs).

Material and Methods. The article presents the first results of an experimental study of a domestic extracellular collagen matrix-based biological case "Bio-NEST" for implantable cardiac devices, impregnated with bioactive substances, in an *in vivo* experiment on large laboratory animals. The experiment was conducted in three chronological stages to analyze and evaluate the safety, efficacy, and histological compatibility of the biological sheath during implantation and reimplantation of cardiac devices using bioactive substances (antibacterial, hemostatic, and their combinations) as well as under the conditions of the established model of infection with pathogenic microflora implant pocket.

Results. Results of the study showed that the use of the experimental cover sample was safe for a laboratory animal. Experimental samples were biocompatible and did not cause inflammatory and immune responses. Implantation of cardiac devices in the sample of the case allowed preventing implant migration and development of infectious inflammation of the implant bed when the experimental cover was impregnated with a solution of rifampicin and aminocaproic acid.

Keywords:	biological cover, implantation of pacemaker.
Conflict of interest:	the authors do not declare a conflict of interest.
Financial disclosure:	no author has a financial or property interest in any material or method mentioned.
For citation:	Artukhina E.A., Vaskovskiy V.A., Venediktov A.A., Evdokimov S.V., Durmanov S.S., Evtjushkin I.A., Bazylev V.V., Revishvili A.Sh. Evaluation of the Functional Properties of a Biological Case for Implantable Cardiac Devices, Impregnated with Bioactive Substances in an Experiment on Large Laboratory Animals. *The Siberian Medical Journal.* 2019;34(2):118–128. https://doi.org/10.29001/2073-8552-2019-34-2-118-128

Введение

В последние два десятилетия наблюдается значительный рост числа пациентов с имплантируемыми электронными кардиоустройствами: электрокардиостимуляторами (ЭКС), имплантируемыми кардиовертерами-дефибрилляторами (ИКД), системами для ресинхронизирующей терапии (СРТ), устройствами для кардиомодуляции и т. д. [1, 2]. Во многом это связано с расширением показаний к имплантации на основе технологических усовершенствований и данных, полученных в крупных исследованиях, которые подтверждают эффективность и безопасность устройств и демонстрируют как повышение выживаемости, так и качества жизни у отдельных групп пациентов с тяжелыми структурными заболеваниями сердца [3].

Широкое применение имплантируемых устройств в клинической практике, как и любая хирургическая манипуляция или процедура, сопряжено с развитием серьезных осложне-

ний, угрожающих жизни и безопасности пациента и требующих длительного и дорогостоящего лечения. Одним из них является инфицирование кардиоимпланта и/или электродов в ранних и отдаленных периодах после операции. Так, несмотря на надлежащее лечение, внутрибольничная смертность среди пациентов, госпитализированных из-за инфицирования кардиоустройств, колеблется от 4 до 10%, а годовая смертность находится в пределах 15–20% [46]. По данным Регистра сердечно-сосудистых заболеваний Американского колледжа кардиологов, распространенность инфицирования в течение трех лет для имплантированных одно-, двухкамерных ЭКС, дефибрилляторов и СРТ составляет 1,7% (частота инфицирования при имплантации однокамерных приборов 1,4%, двухкамерных 1,5%, СРТ 2,0% (p<0,001) [7]. Было продемонстрировано повышение частоты инфицирования при замене кардиоустройств: она была выше, чем при первичной имплантации 1,9 против 1,7% соответственно (p<0,0001) [7]. К факторам, увеличивающим риск инфицирования кардиоимпланта, относят обширный спектр сопутствующих клинических состояний, медикаментозных влияний и хирургических подходов [8, 9] (табл. 1).

Таблица 1. Влияние сопутствующих клинических состояний на риск инфицирования имплантируемой кардиосистемы, регрессионный анализ (отношение шансов)

Table 1. Impact of concomitant clinical conditions on the risk of infection of implantable cardiac devises according to regression analysis (odds ratio)

Факторы, связанные с процедурой	Отношение шансов
Ранняя ревизия имплантированной системы	15,04
СРТ vs ИКД/ЭКС (усложненная техника)	7,57
Более двух электродов в системе кардиоимпланта (продолжительная процедура)	5,41
Отсроченная ревизия импланта/дислокация электродов	3,67
Временная электрокардиостимуляция	2,46
Медицинские препараты	
Глюкокортикостероиды	13,90
Пероральные антикоагулянты	2,82
Сопутствующая патология	
Гемодиализ	13,39
Тяжелая почечная недостаточность	11,97
Почечная недостаточность	5,46
Диабет	3,50
Хроническая сердечная недостаточность	2,57
Мужской пол	2,23

Большинство пациентов с инфекцией имплантируемых кардиоустройств имеют «карманные» и/или эндоваскулярные поражения (рис. 1). Если агрессивная антибактериальная терапия не позволяет контролировать инфекцию, рекомендуется полное удаление кардиоимпланта, что, несомненно, повышает риски развития осложнений, увеличивает продолжительность госпитализации и, как следствие, приводит к экономическим потерям для системы здравоохранения [2, 5]. Сроки повторной имплантации являются еще одним критическим вопросом, так как ранняя реимплантация должна проводиться пациентам, которые зависят исключительно от имплантируемой системы, однако для контроля местных или системных бактериальных инфекций требуется не менее одной недели многокомпонентной терапии [7].

Наряду с хорошо зарекомендовавшей себя ранней антибиотикопрофилактикой инфекционных осложнений, в последнее десятилетие ведется активная разработка элюирующих антибиотиков, антисептических либо гемостатических препаратов и особых изделий из них для непосредственного местного применения в ложе кардиоимпланта.

Среди изделий, появившихся на рынке и получивших разрешение на клиническое использование или находящихся на стадии клинических испытаний, можно выделить два образца: чехол для имплантируемых устройств из полимерного биоабсорбируемого материала с антибактериальным покрытием (миноциклин и рифампицин) TYRX (Medtronic Inc, США, одобрен FDA) и чехол на основе внеклеточного коллагенового матрикса CorMatrix (CorMatix Cardiovascular, США, находится на стадии клинических испытаний). Преимущества применения первого образца продемонстрированы в нескольких крупных ретроспективных исследованиях. Так, в когортном исследовании Citadel & Centurion [10], включавшем 1262 пациента с высоким риском развития инфекционных осложнений и имплантированными одно- и двухкамерными ИКД и СРТ, в течение годового наблюдения отмечалось статистически значимое снижение процента инфицирования имплантируемых систем (0,44%) по сравнению с контрольной группой, где процент инфицирования составил 2,2%. Нежелательных и побочных эффектов от применения чехла не зарегистрировано. Аналогичные результаты были получены в ретроспективном мультицентровом исследовании COMMAND [11], в котором приняли участие 642 пациента с имплантированными кардиовертерами. Процент инфицирования систем в группе с применением чехла составил 0,3%, в контрольной группе – 3,6%, среднее время наблюдения 19±2,4 мес. Негативных исходов зафиксировано не было. Положительные результаты использования данных изделий определили дальнейшее развитие технологии и поиск новых моделей реализации указанной методики в нашей стране.

Так, в 2017 г. в Российской Федерации компанией «Кардиоплант» разработан биологический чехол на основе внеклеточного коллагенового матрикса для имплантируемых электронных кардиоустройств Bio-NEST (рис. 1).



Рис. 1. Экспериментальный образец чехла на основе внеклеточного коллагенового матрикса до предоперационной подготовки
Fig. 1. The experimental sample of the extracellular collagen matrix-based case before preoperative preparation

Целью проведенного экспериментального исследования было определение функциональных свойств чехла с импрегнированными на него антибактериальными и гемостатическими препаратами, а также оценка биологической безопасности и эффективности применения данного медицинского изделия в модели *in vivo* на крупных лабораторных животных (свиньях).

Материал и методы

Экспериментальное исследование было выполнено на базе ветеринарного исследовательского комплекса ООО «Кардиоплант» и осуществлялось в 3 этапа на одном животном.

На первом этапе проводилась имплантация четырех деимплантированных и перестерилизованных электрокардиостимуляторов (ЭКС) с электродами под подкожно-жировую клетчатку свиньи по следующей схеме: ЭКС без чехла (контроль), ЭКС в чехле, пропитанном физиологическим раствором (опыт 1); ЭКС в чехле, пропитанном раствором кровоостанавливающего препарата в течение 9 мин (5% аминокапроновой кислоты – АКК, опыт 2), ЭКС в чехле, пропитанном раствором кровоостанавливающего препарата в течение 9 мин (5% АКК, повтор, опыт 3, рис. 2).

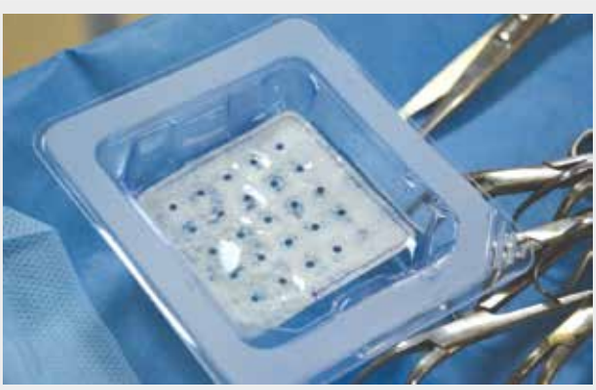

Рис. 2. Предоперационная подготовка экспериментального образца чехла
Fig. 2. Preoperative preparation of the experimental sample of the case

Срок имплантации 3 мес. Объектом исследования являлся экспериментальный образец чехла (67×65 мм), выполненного из децеллюляризованного внеклеточного коллагенового матрикса. Для соединения деталей чехла использовали рассасывающуюся хирургическую нить Мединж «МедПГА-910» 5.0. Условия содержания животного соответствовали требованиям ГОСТ ИСО 10993-2.

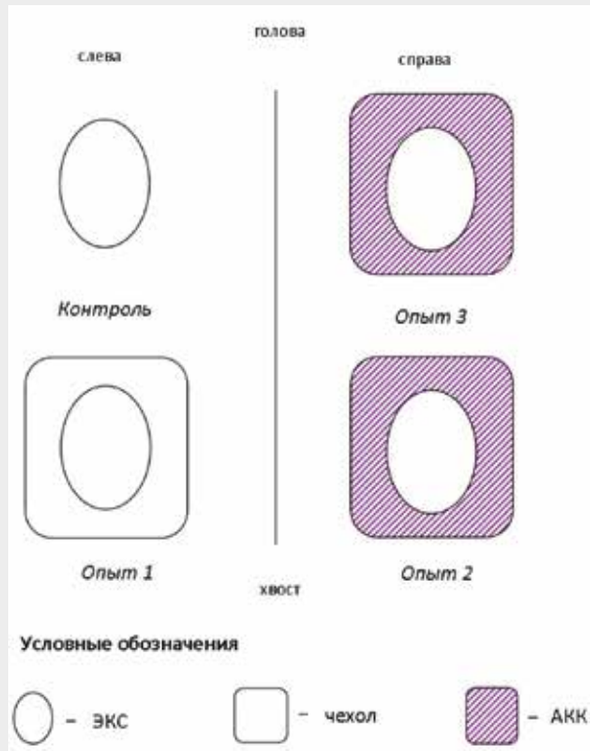

Рис. 3. Схема имплантации экспериментальных образцов (вид сверху со спины). Имплантацию экспериментальных образцов проводили по следующей схеме: контроль – в область грудной клетки сверху справа; опыт 1 – в область грудной клетки снизу справа; опыт 2 – в область грудной клетки сверху слева; опыт 3 – в область грудной клетки снизу слева
Fig. 3. The scheme of implantation of the experimental samples (top view from the back). The experimental samples were implanted according to the following scheme: control – to the chest area from the top right; experiment 1 – to the chest area from the bottom right; experiment 2 – to the chest area from the upper left; experiment 3 – to the chest area from the bottom left

По истечении 3 мес. после имплантации были извлечены все ЭКС, проведена макроскопическая оценка сформированного тканевого ложа вокруг ЭКС, забраны образцы ткани для гистологического исследования.

Задачи второго этапа: создание модели инфекции тканевого ложа вокруг имплантированного ЭКС, проведение реимплантации и имплантации ЭКС без чехла и в чехле, пропитанном раствором антибиотика с кровоостанавливающим препаратом, сравнительная макроскопическая и гистологическая оценка состояния тканевого ложа вокруг ЭКС среди разных экспериментальных групп, а также определение функциональных свойств устойчивости чехла с различными лекарственными препаратами против развития инфекционного воспаления.

Через 3 мес. было выполнено последовательное извлечение имплантированных ранее четырех экспериментальных

образцов ЭКС. На их место имплантировали четыре новых стерильных экспериментальных образца ЭКС в чехле и без чехла по следующей схеме: ЭКС без чехла (контроль) – 2 шт. (первичная и вторичная имплантация); ЭКС в чехле, пропитанном раствором рифампицина с кровоостанавливающим препаратом (150 мг+5% АКК, пропитка в течение 5 мин, опыт 1) – 2 шт. (вторичная имплантация); ЭКС в чехле, пропитанном раствором диоксидина с кровоостанавливающим препаратом (5% диоксидин 20 мл+5% АКК, пропитка в течение 5 мин, опыт 2) – 2 шт. (первичная и вторичная имплантация, рис. 4, 5).

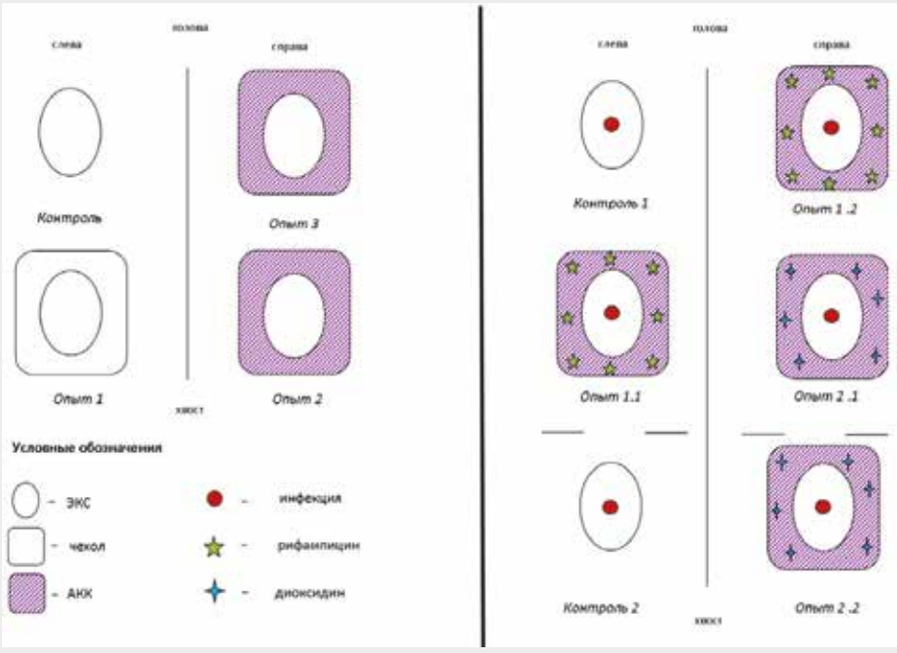

Рис. 4. Схема расположения образцов (вид сверху со спины). Слева – схематическое изображение расположения образцов на первом этапе эксперимента, справа – на втором этапе эксперимента
Fig. 4. The scheme of the samples (top view from the back). On the left: a schematic representation of the location of the samples in the first stage of the experiment; on the right: a schematic representation of the location of the samples in the second stage of the experiment

Рис. 5. ЭКС в экспериментальном образце чехла (опыт 2), пропитанного раствором АКК с диоксидином
Fig. 5. Cardiac pacemaker in the experimental sample cover (experiment 2), impregnated with a solution of aminocaproic acid with dioxidine

После имплантации ЭКС перед ушиванием операционной раны в каждое ложе при помощи стерильного шприца вносили по 1 см^3 физиологического раствора с патогенной микрофлорой, полученной ополаскиванием полости рта. Бактериологический анализ, проведенный в бактериологической лаборатории Федерального центра сердечно-сосудистой хирургии Министерства здравоохранения Российской Федерации, показал присутствие *Streptococcus salivarius* в патогенной микрофлоре.

Тканевые ложа с имплантированными ЭКС были последовательно раскрыты спустя 52 суток после имплантации. Содержимое тканевых лож, пораженных инфекцией, взято на бактериологический посев для определения типа инфекции и устойчивости к антибиотикам. Проведена макроскопическая оценка тканевого ложа, оценена мануальная легкость реимплантации.

Задачи третьего этапа эксперимента: создание модели инфекции тканевого ложа вокруг имплантированного ЭКС, реимплантация ЭКС без чехла и в чехле с пропиткой раствором антибиотика с кровоостанавливающим препаратом, а также в чехле с пропиткой антисептическим раствором с кровоостанавливающим препаратом в условиях инфицированного ложа путем введения чистой культуры *Staphylococcus aureus*, проведение сравнительных макроскопического и гистологического анализов исследуемых образцов, оценка эффективности применения чехла с различными лекарственными препаратами против развития инфекционного воспаления.

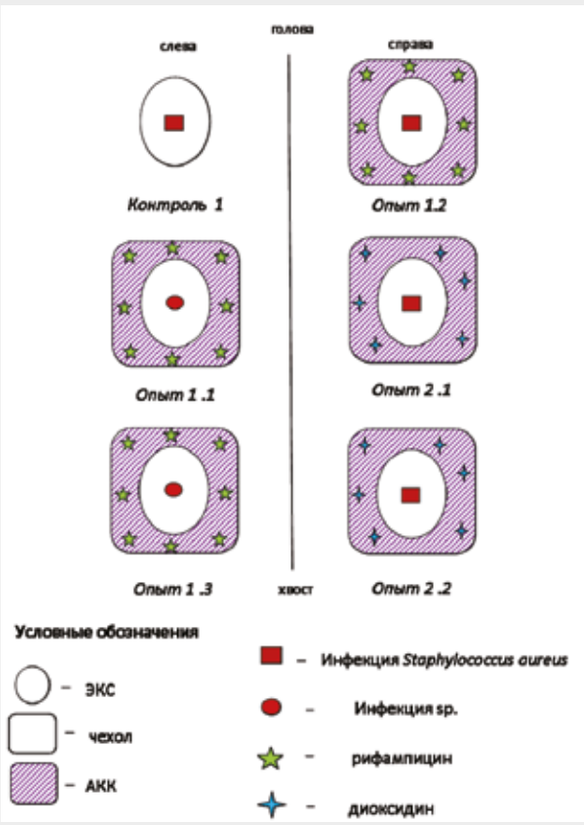

Рис. 6. Схема расположения экспериментальных образцов после реимплантации (вид сверху со спины)
Fig. 6. The circuit arrangement of the experimental samples after reimplantation of pacemaker (plan view from the back)

В ходе операции последовательно извлекли ранее имплантированные ЭКС. На их место реимплантировали ЭКС без чехла и в чехлах, вымоченных в растворах антибактериальных препаратов. ЭКС без чехла (контроль) – 1 шт.; ЭКС в чехле, пропитанном раствором рифампицина (рифампицин 150 мг+5% АКК, вымачивание 5 мин) с кровоостанавливающим препаратом (опыт 1) – 3 шт., ЭКС в чехле, пропитанном раствором диоксидина с кровоостанавливающим препаратом (1% диоксидин, 20 мл+5% АКК, вымачивание 5 мин, опыт 2) – 2 шт.

Инфицирование проводили путем введения через рану шприца с чистой культурой *Staphylococcus aureus* (10^6/мл) до тех пор, пока игла не уперлась в кардиостимулятор. В каждое ложе вводили по 1 мл культуры инфицирующего агента, за исключением лож для образцов опыта 1.1 и опыта 1.3, так как в их ложах отмечен выраженный воспалительный процесс с гнойным отделяемым.

Имплантацию образцов осуществляли по той же схеме, что и на втором этапе эксперимента, но с некоторыми изменениями. Вместо образца контроля 2 в ложе был помещен ЭКС в чехле, вымоченном в растворе рифампицина (опыт 1.3).

Тканевые ложа с имплантированными ЭКС последовательно были раскрыты спустя шесть недель после имплантации. Содержимое тканевых лож (опыты 1.2, 2.1 и 2.2), пораженных инфекцией, взято на бактериологический посев для определения типа инфекции и устойчивости к антибиотикам (рис. 6).

Результаты

Совокупные сроки проведенного исследования на одном животном составили 7 мес. (с 17.12.2017 г. по 16.06.2018 г.).

Первый этап эксперимента

На первом этапе учитывались субъективные показатели макроскопического анализа, получаемые при деимплантации ЭКС из экспериментального животного, а также результаты, полученные при гистологическом анализе образцов.

При макроскопическом исследовании электроды контрольного образца в большей степени обросли окружающими тканями в сравнении с опытными образцами, вследствие чего ЭКС в чехлах (опыты 1, 2, 3) извлекались (деимплантировались) легче, чем ЭКС без чехла (контроль). Ложе ЭКС контрольного и опытных образцов не имели строго очерченных визуальных различий. Стенка ложа контрольного образца была толще, чем опытных. Образцы чехла (опыты 1, 2, 3) визуально не определялись, произошла полная интеграция с окружающими тканями. Миграция ЭКС отсутствовала во всех образцах.

При гистологическом анализе контрольного и опытных образцов во всех из них отсутствовала воспалительная реакция. Активные процессы неоангиогенеза выявлены в образцах 3 и 4 (ЭКС в чехле, пропитанном АКК) в виде образования групповых новообразованных сосудов (интенсивность образования кровеносных сосудов самая выраженная по сравнению с образцом 3). Во всех образцах отмечались слабые явления инкапсуляции ЭКС. Зарегистрированы активные процессы биоинтеграции собственной соединительной ткани (90–100%) в образцах 3 и 4, 80–90% в образце 2 с расслоением имплантата на отдельные пучки коллагеновых волокон (табл. 2).

Таблица 2. Обобщенные результаты гистологической оценки экспериментальных образцов первого этапа исследования

Table 2. Generalized results of histological evaluation of experimental samples of the first stage of the study

Критерии гистологической оценки	Контроль 1 (ЭКС без чехла)	Опыт 1.2 (ЭКС+чехол в р-ре NaCl 0,9%)	Опыт 2.3 (ЭКС+чехол в р-ре АКК)	Опыт 3.4 (ЭКС+чехол в р-ре АКК)
Воспалительная реакция	–	–	–	–
Инкапсуляция	Слабо выраженная	Слабо выраженная	Слабо выраженная	Слабо выраженная
Неоангиогенез*	++	+	++++	+++
Биоинтеграция собственными тканями	–	Активная (80–90%)	Активная или полная (90–100%)	Активная или полная (90–100%)

Примечание: *степень выраженности неоангиогенеза от менее выраженной «+» к наиболее выраженной «++++».
Note:*the severity of neoangiogenesis from the less pronounced “+” to the most pronounced “++++”.

Второй этап эксперимента

Второй этап включал макроскопическое исследование ложе ЭКС с мануальной оценкой легкости реимплантации ЭКС, бактериологическое и гистологическое исследование контрольных и опытных образцов.

При макроскопическом анализе определялись следующие показатели: состояние поверхности кожи животного в месте имплантации, кровоточивость при выделении импланта, гнойная экссудация из ложе ЭКС и окружающих тканей, визуальная оценка состояния тканей в ложе и операционной ране, миграция ЭКС из ложе, степень сращения электродов с окружающими тканями (табл. 3).

Таблица 3. Обобщенные данные макроскопического исследования по результатам второго этапа эксперимента

Table 3. Generalized macroscopic data on the results of the second stage of the experiment

Критерии оценки	Контроль 1 (ЭКС без чехла)	Контроль 2 (ЭКС без чехла)	Опыт 1.1 (ЭКС в чехле с рифампицином+АКК)	Опыт 1.2 (ЭКС в чехле с рифампицином+АКК)	Опыт 2.1 (ЭКС в чехле с диоксидином+АКК)	Опыт 2.2 (ЭКС в чехле с диоксидином+АКК)
Состояние поверхности кожи на месте имплантации	Без изменений	Ткани в месте имплантации сильно втянуты; след свища	Ткани в месте имплантации слегка втянуты	Без изменений	Ткани в месте имплантации слегка втянуты	Без изменений
Кровоточивость	+	++	++	+	+	+
Гнойная экссудация	–	Обильная экссудация, гнойные ходы в ткани	Обильная экссудация, творожистый гной на дне ложа	–	Жидкая гнойная экссудация отсутствует, творожистый гной на дне ложа	–
Состояние тканей внутри ложа	Без видимых изменений; в ложе выделяется небольшой участок со сливкообразным помутнением, ложе белого цвета	Обширные спайки, «оплавленные» ткани	Стенка ложа сравнительно толще, ложе розового цвета	Без видимых изменений. Стенка ложа сравнительно толще. Ложе розового цвета	Без видимых изменений, стенка ложа сравнительно тоньше, розового цвета	Без видимых изменений
Миграция ЭКС	–	ЭКС мигрировал, во время операции не обнаружен (даже с использованием рентгена). Предположительно, вышел через свищ в кожном покрове	–	–	–	–
Степень сращения тканей с электродом	**	–	–	*	–	*

Примечание: + – обычная кровоточивость, ++ – обильная кровоточивость; * – незначительное сращение тканей с электродом, ** – значительное сращение тканей с электродом; – сращение тканей с электродом отсутствует.
Note: + – normal bleeding; ++ – excessive bleeding; * – insignificant adhesion of tissues to the electrode; ** – significant adhesion of tissues to the electrode; – the absence of tissue adhesion to the electrode.

При гистологическом анализе, проведенном на втором этапе эксперимента, оценивались следующие показатели: воспалительная реакция в месте имплантации контрольных и опытных образцов, выраженность инкапсуляции, неоангиогенеза, биорезорбция опытных образцов (табл. 4). Воспалительная реакция была отмечена преимущественно в группах контроля (ЭКС без чехла), а также в группе Опыт 1.1 (ЭКС в чехле, пропитанном рифампицином и АКК). Невыраженная инкапсуляция имплантированных ЭКС была выявлена только в группе Опыт 1.1 (ЭКС в чехле с рифампицином и АКК). Активный неоангиогенез регистрировался во всех группах. На всем протяжении зафиксированы активные процессы неоангиогенеза в виде образования групповых новообразованных сосудов и сформированных кровеносных сосудов, кроме группы Опыт 1.1. Биорезорбция и биоинтеграция в опытных образцах составляли от 90 до 100%.

Таблица 4. Гистологический анализ экспериментальных образцов (второй этап эксперимента)

Table 4. Histological analysis of the experimental samples (the second stage of the experiment)

Критерии гистологической оценки	Контроль 1 (ЭКС без чехла)	Контроль 2 (ЭКС без чехла)	Опыт 1.1 (ЭКС в чехле с рифампицином+АКК)	Опыт 1.2 (ЭКС в чехле с рифампицином+АКК)	Опыт 2.1 (ЭКС в чехле с диоксидином+АКК)	Опыт 2.2 (ЭКС в чехле с диоксидином+АКК)
Воспалительная реакция	Выражена, по краям или в толще ткани преимущественно с клетками лейкоцитарного ряда	Единичными фокусами по краям или в толще ткани преимущественно с клетками лейкоцитарного ряда	Выражена, с макрофагально-лейкоцитарной реакцией и гнойно-некротическим содержимым между волокнами имплантата	Практически не выявлена	Слабая, единичными фокусами по краям или в толще ткани преимущественно с клетками лейкоцитарного ряда	Слабая, единичными фокусами по краям или в толще ткани преимущественно с клетками лейкоцитарного ряда
Инкапсуляция	–	Невозможно выявить	Не выражена	–	–	–
Неоангиогенез	Активный	Активный	Неактивный	Активный	Активный	Активный
Биорезорбция, %	–	–	90–100	100	100	100
Полости округлой формы, скорее всего, заполненные межклеточной жидкостью	–	–	–	–	—	Отмечаются

Третий этап эксперимента

По результатам макроскопического анализа, проведенного на третьем этапе, во всех ложах с экспериментальными образцами отмечено наличие экссудата и/или гнойных выделений, кроме ложа с образцом опыта 1.3 (ЭКС в чехле с рифампицином и АКК), из которого ЭКС мигрировал наружу через хирургический шов.

Макроскопически наиболее выраженный воспалительный процесс определен в ложе с образцом опыта 2.2 (ЭКС в чехле с диоксидином и АКК): обильный экссудат с резким запахом. Ложе было инфицировано культурой *Staphylococcus aureus* (1×10^6 КОЕ/г). Бактериологический анализ содержимого ложа, взятого после выведения образца из эксперимента, показал наличие *Staphylococcus aureus* (1×10^6 КОЕ/г). Это свидетельствует о том, что численность популяций *Staphylococcus aureus* не сократилась под действием диоксидина, но и не увеличилась.

Отмечена миграция ЭКС в образце контроля 1 (ЭКС без чехла) с выраженным пролежнем и в образце опыта 1.3 (ЭКС в чехле с рифампицином и АКК), где ЭКС не обнаружен. Макроскопический анализ ложа и тканей вокруг показал, что устройство мигрировало практически сразу после имплантации. Случай миграции ЭКС в ложе с образцом опыта 1.3 зарегистрирован вторично. Первая миграция была отмечена в этом ложе после имплантации ЭКС без чехла (контроль 2, второй этап эксперимента). По-видимому, данное место имплантации ЭКС было подвержено сильным нагрузкам из-за анатомических особенностей, которые могли привести к повторной миграции ЭКС. Поскольку для образцов ЭКС в чехле не было выявлено случаев миграции, в то время как образцы ЭКС без чехла мигрировали в двух случаях из четырех, можно сделать вывод о том, что чехол предотвращает миграцию ЭКС. Единичный (из 12 случаев) случай миграции ЭКС в чехле, вероятнее всего, объясняется избыточной нагрузкой на место имплантации (табл. 5).

По результатам гистологического анализа во всех образцах ткани, взятой из лож ЭКС в чехле, вымоченном в растворах рифампицина и диоксидина с АКК, воспалительная реакция практически не выявлялась, либо фиксировалась невыраженная воспалительная реакция с клетками преимущественно лейкоцитарного ряда (опыт 1.1). В тканях ложа контрольного образца (ЭКС без чехла) воспалительная реакция отмечена единичными фокусами в толще ткани, преимущественно с клетками лейкоцитарного ряда, также определены и макрофаги (табл. 6).

Выводы

Чехол является безопасным в применении в модели *in vivo.*

Выделение электродов и ЭКС от окружающих тканей осуществлялось легче из ложа, сформированного вокруг биологических чехлов.

Макроскопически экспериментальные образцы чехла биосовместимы, не вызывают иммунной, воспалительной, тканевой или иной негативной реакции на окружающие ложе ЭКС ткани.

Гистологически экспериментальные образцы чехла не вызывают воспалительной реакции, окружающие ткани активно интегрируют в ткань чехла.

Неоангиогенез протекает наиболее активно в ткани чехла с АКК. Скорость замещения ткани имплантата на собственные ткани выше у образцов с пропиткой АКК.

Таблица 5. Макроскопический анализ экспериментальных образцов (третий этап эксперимента)

Table 5. Macroscopic analysis of the experimental samples (the third stage of the experiment)

Критерии оценки	Контроль 1 (ЭКС без чехла)*	Опыт 1.1 (ЭКС в чехле с рифампицином и АКК)	Опыт 1.2 (ЭКС в чехле с рифампицином и АКК) *	Опыт 1.3 (ЭКС в чехле с рифампицином и АКК)	Опыт 2.1 (ЭКС в чехле с диоксидином и АКК)*	Опыт 2.2 (ЭКС в чехле с диоксидином и АКК)*
Состояние поверхности кожи в месте имплантации	Пролежень ложа, кардиостимулятор частично вышел наружу через шов	Без изменений	Ткани в месте имплантации незначительно втянуты	Ткани в месте имплантации незначительно втянуты. Шов без повреждений	Без изменений. При пальпации отмечается расположение ЭКС близко к поверхности кожи, вероятно, из-за анатомических особенностей (над лопаткой)	Без изменений
Гнойная экссудация	Отсутствует. творожистое выделение на дне ложа	Экссудат	Выделение кремового цвета на дне ложа	–	Экссудат	Экссудат, гной желтого цвета с резким гнилостным запахом
Состояние тканей внутри ложа	Без видимых изменений	Без видимых изменений	Без видимых изменений	–	Без видимых изменений, стенка ложа розового цвета	Без видимых изменений
Миграция ЭКС	ЭКС частично вышел наружу через шов	–	–	ЭКС не обнаружен. Мигрировал через шов через несколько дней после имплантации	–	–
Степень сращения тканей с электродом	–	–	–	–	–	–

Примечание: *инфицирование *Staphylococcus aureus* (1×10^6 КОЕ/г).
Note: * Infection with *Staphylococcus aureus* (1×10^6 CFU/g).

Имплантация ЭКС в чехле может предотвратить миграцию устройства в условиях инфекционного воспаления.

Имплантация чехла на модели повторной имплантации в одно ложе не оказывает негативного влияния на его формирование, не приводит к возникновению тканевой реакции и формированию грубоволокнистой «рубцовой» капсулы.

В эксперименте *in vivo* создана работающая модель инфекции тканевого ложа вокруг имплантированных ЭКС путем введения чистой культуры *Staphylococcus aureus* численностью 1×10^6 КОЕ/г. Применение чехла препятствует развитию инфекционного воспаления ложа с ЭКС. В тканях ложа с ЭКС в чехле с растворами антибиотика и АКК воспалительная реакция менее выражена по сравнению с воспалительной реакцией, отмеченной в тканях ложа с ЭКС без чехла.

Результаты проведенного эксперимента подтверждают безопасность и эффективность биологического чехла. Анализ полученных и литературных данных по этому вопросу, а также планируемое пилотное клиническое исследование свидетельствуют о том, что представленное экспериментальное исследование является первым шагом на пути создания новых отечественных специальных материалов для кардиохирургии, которые позволят снизить количество септических и геморрагических осложнений при имплантации кардиоустройств.

Литература / References

1. Goldberger Z., Lampert R. Implantable cardioverter-defibrillators: expanding indications and technologies. *J. Am. Med. Assoc.* 2006;295:809–818. DOI: 10.1001/jama.295.7.809.
2. Baddour L.M., Epstein A.E., Erickson C.C., Knight B.P., Levison M.E., Lockhart P.B., et al. Update on cardiovascular implantable electronic device infections and their management: a scientific statement from the American Heart Association. *Circulation.* 2010;121:458–477. DOI: 10.1161/CIRCULATIONAHA.109.192665.
3. Epstein A.E., Dimarco J.P., Ellenbogen K.A., Estes N.A. 3rd, Freedman R.A., Gettes L.S., et al. ACC/AHA/HRS 2008 guidelines for device-based therapy of cardiac rhythm abnormalities. *Heart Rhythm.* 2008 May 27;51(21):e1–62. DOI: 10.1016/j.jacc.2008.02.032.
4. Athan E., Chu V.H., Tattevin P., Selton-Suty C., Jones P., Naber C., et al. Clinical characteristics and outcome of infective endocarditis involving implantable cardiac devices. *J. Am. Med. Assoc.* 2012;307:1727–1735. DOI: 10.1001/jama.2012.497.
5. Le K.Y., Sohail M.R., Friedman P.A., Uslan D.Z., Cha S.S., Hayes D.L., et al. Impact of timing of device removal on mortality in patients with cardiovascular implantable electronic device infections. *Heart Rhythm.* 2011;8:1678–1685. DOI: 10.1016/j.hrthm.2011.05.015.
6. Deharo J.C., Quatre A., Mancini J., Khairy P., Le Dolley Y., Casalta J.P., et al. Long-term outcomes following infection of cardiac implantable electronic devices: a prospective matched cohort study. *Heart.* 2012;98:724–731. DOI: 10.1136/heartjnl-2012-301627.
7. Prutkin J.M., Reynolds M.R., Bao Haikun, Curtis J.P., Al-Khatib S.M., Aggarwal S., et al. Rates of and factors associated with infection in 200 909 Medicare implantable cardioverter-defibrillator implants: results from the National Cardiovascular Data Registry. *Circulation.* 2014 Sept. 23;130(13):1037–1043. DOI: 10.1161/CIRCULATIONAHA.114.009081.
8. Kolek M.J., Patel N.J., Clair W.K., Whalen S.P., Rottman J.N., Kanagasundram A., et al. Efficacy of a bio-absorbable antibacterial envelope to prevent cardiac implantable electronic device infections in high-risk subjects. *J. Cardiovasc. Electrophysiol.* 2015;26(10):1111–1116. DOI: 10.1111/jce.12768.
9. Shariff N., Eby E., Adelstein E., Jain S., Shalaby A., Saba S., et al. Health and economic outcomes associated with use of an antimicrobial envelope as a standard of care for cardiac implantable electronic device

Таблица 6. Гистологический анализ экспериментальных образцов (третий этап эксперимента)

Table 6. Histological analysis of the experimental samples (the third stage of the experiment)

Критерии гистологической оценки	Контроль 1 (гной из ложа ЭКС без чехла)*	Контроль 1 (ткань ложа ЭКС без чехла)*	Опыт 1.1 (ЭКС в чехле с рифампицином и АКК)	Опыт 1.2 (ЭКС в чехле с рифампицином и АКК)*	Опыт 1.3 (ЭКС в чехле с рифампицином и АКК), образец ткани на месте предполагаемой имплантации ЭКС	Опыт 2.1 (ЭКС в чехле с диоксидином и АКК)*	Опыт 2.2 (ЭКС в чехле с диоксидином и АКК)*
Воспалительная реакция	По краю фрагмента преимущественно с клетками лейкоцитарного ряда	Единичными фокусами в толще ткани, преимущественно с клетками лейкоцитарного ряда; отмечены макрофаги	Практически не выявлена, с минимальной лейкоцитарной реакцией	Практически не выявлена	Практически не выявлена	Практически не выявлена	Практически не выявлена
Инкапсуляция	Инкапсуляция, отграничивающая некротический детрит	Выявить не представляется возможным	Не выражена	–	–	–	–
Неоангиогенез	–	Образец фрагмента с активным ангиогенезом	Неактивный в месте контакта с ЭКС с образованием единичных неососудов; активный с противоположной стороны от места контакта с ЭКС с образованием групповых сосудов	Активный с образованием групповых неососудов и полностью сформированными полнокровными сосудами	Активный с образованием групповых неососудов и полностью сформированными полнокровными сосудами	Активный с образованием групповых неососудов и полностью сформированными полнокровными сосудами	Активный с образованием групповых неососудов и полностью сформированными полнокровными сосудами
Биоинтеграция, %	–	–	100	100	100	100	100
Биорезорбция, %	–	–	100	100	100	80–90	70–80
Геморрагии	Множественные, ближе к краю	Единичные	–	Единичные	–	–	–

Примечание: *инфицирование *Staphylococcus aureus* (1×10^6 КОЕ/г).
Note: * Infection with *Staphylococcus aureus* (1×10^6 CFU/g).

implantation. *J. Cardiovasc. Electrophysiol*. 2015;26(10):783–789. DOI: 10.1111/jce.12684.
10. Henrikson C.A. Citadel and Centurion Study Results: Use of antibacterial envelope is associated with low 12-month CIED infection rates. Oral presentation at European Heart Rhythm Association (EHRA) EUROPACE-CARDIOSTIM 2015.
11. Bloom H.L., Constantin L., Dan D., De Lurgio D.B., El-Chami M., Ganz L.I., et al. Implantation success and infection in cardiovascular implantable electronic device procedures utilizing an antibacterial envelope. *Pacing Clin. Electrophysiol.* 2011;34(2):133–142. DOI: 10.1111/j.1540-8159.2010.02931.x.

Информация о вкладе авторов

Артюхина Е.А. – разработка концепции и дизайна исследования, получение, анализ и интерпретация данных, проверка критически важного интеллектуального содержания, окончательное утверждение содержания для публикации рукописи.

Васковский В.А. – разработка концепции и дизайна исследования, получение, анализ – и интерпретация данных, проверка критически важного интеллектуального содержания.

Венедиктов А.А. – разработка концепции и дизайна исследования, получение, анализ и интерпретация данных, проверка критически важного интеллектуального содержания.

Евдокимов С.В. – проверка критически важного интеллектуального содержания.

Дурманов С.С. – разработка концепции и дизайна исследования, получение, анализ и интерпретация данных, проверка критически важного интеллектуального содержания, окончательное утверждение содержания для публикации рукописи.

Евтюшкин И.А. – проверка критически важного интеллектуального содержания, окончательное утверждение содержания для публикации рукописи.

Базылев В.В. – проверка критически важного интеллектуального содержания, окончательное утверждение содержания для публикации рукописи.

Ревишвили А.Ш. – проверка критически важного интеллектуального содержания, окончательное утверждение содержания для публикации рукописи.

Сведения об авторах

Артюхина Елена Александровна, д-р мед. наук, заведующая отделением эндоваскулярных и рентгенологических методов диагностики и лечения аритмий Национальный медицинский исследовательский центр хирургии имени А.В. Вишневского Министерства здравоохранения Российской Федерации. ORCID 0000-0001-7065-0250.
E-mail: artelena.71@mail.ru.

Васковский Валентин Анатольевич*, канд. мед. наук, рентгенэндоваскулярный хирург отделения эндоваскулярных и рентгенологических методов диагностики и лечения аритмий, Национальный медицинский исследовательский центр хирургии имени А.В. Вишневского Министерства здравоохранения Российской Федерации. ORCID 0000-0003-3126-7106.
E-mail: vvaskov03@mail.ru.

Венедиктов Алексей Александрович, канд. биол. наук, директор Общества с ограниченной ответственностью «Кардиоплант». ORCID 0000-0003-1606-479X.
E-mail: venediktovpenza@gmail.com.

Евдокимов Сергей Васильевич, канд. техн. наук, управляющий ЗАО Научно-производственное предприятие «МедИнж».
E-mail: evdokimovpenza@gmail.com.

Дурманов Сергей Семенович, канд. мед. наук, заведующий отделением хирургического лечения сложных нарушений ритма сердца и электрокардиостимуляции №3, Федеральный центр сердечно-сосудистой хирургии Министерства здравоохранения Российской Федерации. ORCID 0000-0002-4973-510X.
E-mail: ssd58@yandex.ru.

Евтюшкин Игорь Александрович, заведующий отделением лабораторной диагностики, Федеральный центр сердечно-сосудистой хирургии Министерства здравоохранения Российской Федерации.
E-mail: cardio-penza@yandex.ru.

Базылев Владлен Владленович, д-р мед. наук, профессор, главный врач, Федеральный центр сердечно-сосудистой хирургии Министерства здравоохранения Российской Федерации. ORCID 0000-0001-6089-9722.
E-mail: cardio-penza@yandex.ru.

Ревишвили Амиран Шотаевич, д-р мед. наук, профессор, академик РАН, директор Национального медицинского исследовательского центра хирургии имени А.В. Вишневского Министерства здравоохранения Российской Федерации. ORCID 0000-0003-1791-9163.
E-mail: vishnevskogo@ixv.ru.

Information about the authors

Elena A. Artukhina, M.D., Dr. Sci. (Med.), Head of the Department of Endovascular and Radiological Methods for Diagnosis and Treatment of Arrhythmias, A.V. Vishnevsky Institute of Surgery. ORCID 0000-0001-7065-0250.
E-mail: artelena.71@mail.ru.

Valentin A. Vaskovskiy*, Cand. Sci. (Med.), Endovascular Surgeon, Department of Endovascular and Radiological Methods for Diagnosis and Treatment of Arrhythmias, A.V. Vishnevsky Institute of Surgery. ORCID 0000-0003-3126-7106.
E-mail: vvaskov03@mail.ru.

Aleksej A. Venediktov, Cand. Sci. (Biol.). Director, OOO “Cardioplant”. ORCID 0000-0003-1606-479X.
E-mail: venediktovpenza@gmail.com.

Sergej V. Evdokimov, Cand. Sci. (Tech.), Director, ZAO Research and Development Enterprise “MedEng”.
E-mail: evdokimovpenza@gmail.com.

Sergej S. Durmanov, Cand. Sci. (Med.), Head of the Department for Surgical Treatment of Complex Cardiac Rhythm Disturbances and Pacing No. 3, Federal Center of Cardiovascular Surgery, Ministry of Health of the Russian Federation. ORCID 0000-0002-4973-510X.
E-mail: ssd58@yandex.ru.

Igor A. Evtjushkin, Head of Diagnostic Laboratory, Federal Center of Cardiovascular Surgery, Ministry of Health of the Russian Federation.
E-mail: cardio-penza@yandex.ru.

Vladlen V. Bazylev, M.D., Dr. Sci. (Med.), Professor, Chief Physician, Federal Center of Cardiovascular Surgery, Ministry of Health of the Russian Federation. ORCID 0000-0001-6089-9722.
E-mail: cardio-penza@yandex.ru.

Amiran Sh. Revishvili, M.D., Dr. Sci. (Med.), Full Member of the Russian Academy of Sciences, Director of A.V. Vishnevsky Institute of Surgery. ORCID 0000-0003-1791-9163.
E-mail: vishnevskogo@ixv.ru.

Поступила 19.02.2019
Received February 19, 2019